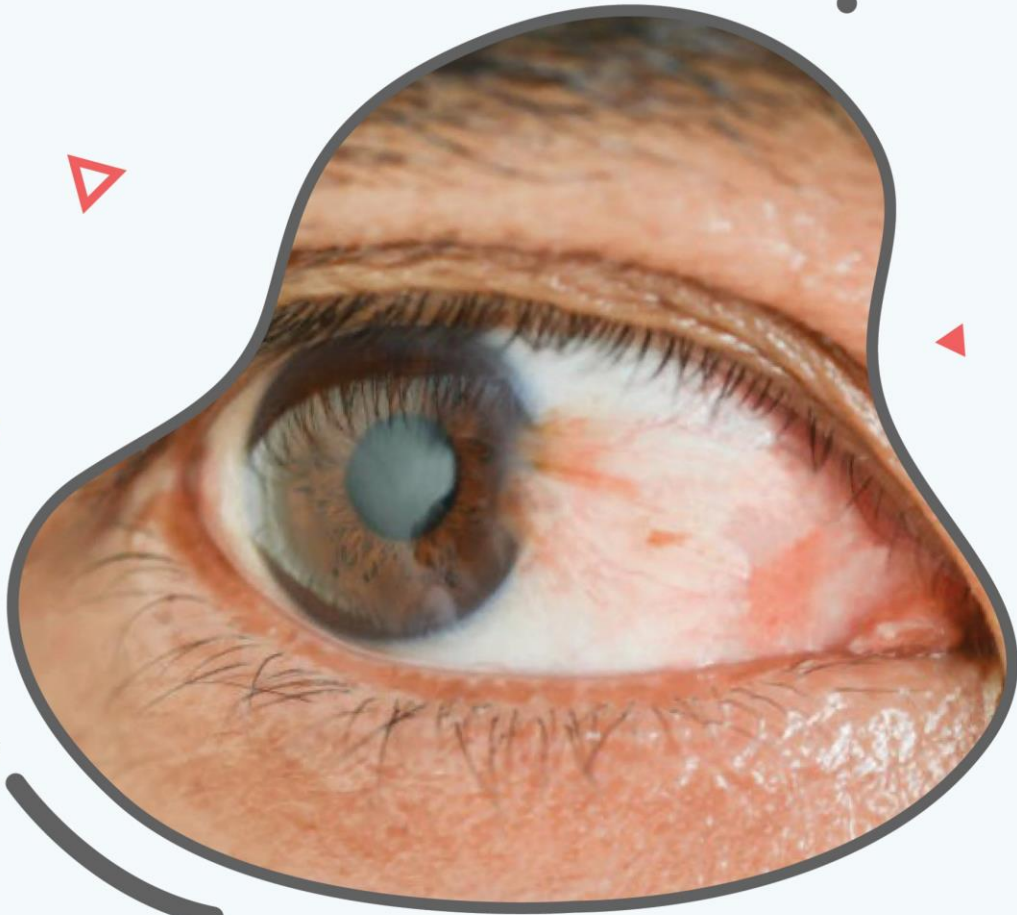

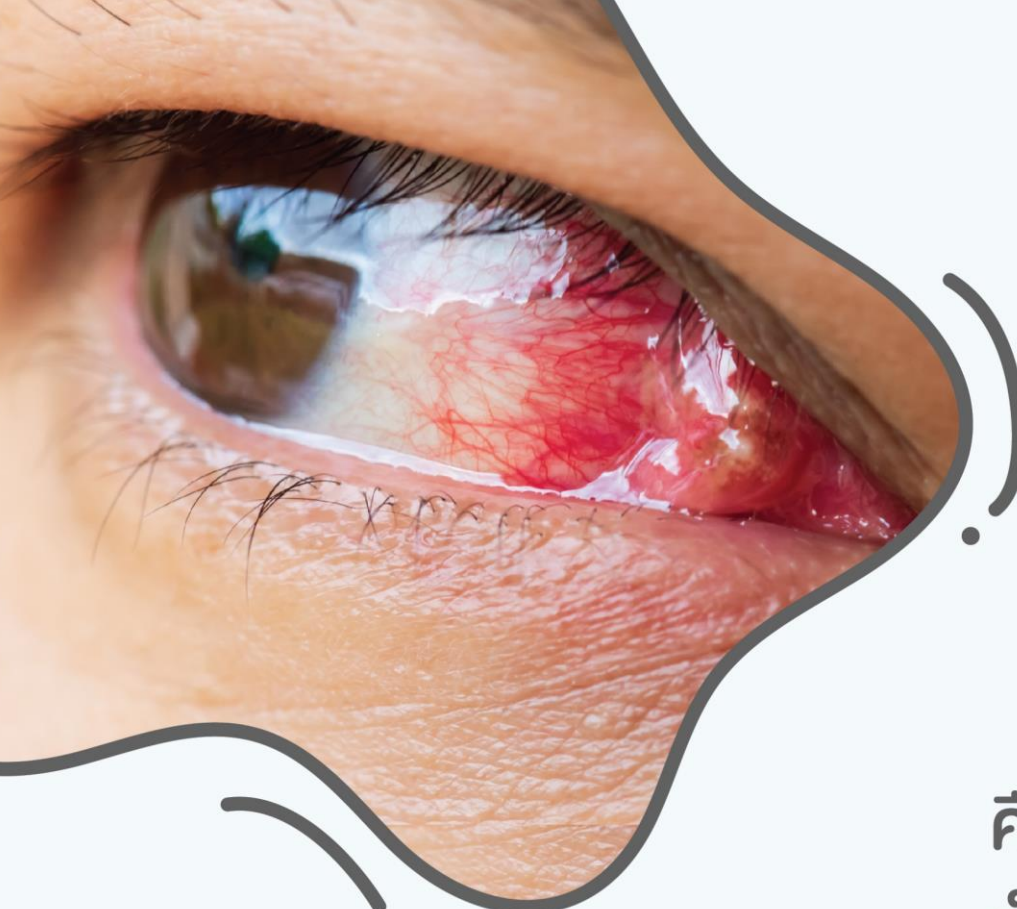
# ต้อเนื้อ (Pterygium)

บทความโดย

**นพ.อัครมงคล พรวนเจริญ**

ภาควิชาจักษุวิทยา คณะแพทยศาสตร์  
มหาวิทยาลัยนเรศวร





# ต้อเนื้อ (Pterygium)

คือ ภาวะที่พังผืดของเยื่อぶตา  
เป็นเยื่อสีแดงยื่นเข้าไปสู่ตาดำ  
มักพบบริเวณหัวตามากกว่าหางตา  
ต้อเนื้อจะค่อย ๆ ลุกลามเข้าตาดำ



# ต้อเนื้อ (Pterygium)

## สาเหตุต้อเนื้อ

พบว่ามีความสัมพันธ์กับการเผชิญกับรังสีอัลตราไวโอเลต (UV)

## การป้องกันต้อเนื้อ

โดยสวมแว่นกันแดดที่สามารถป้องกันรังสีอัลตราไวโอเลตได้

## การรักษาต้อเนื้อ

ใช้ยาหยอดตา ช่วยลดการระคายเคืองตาหากต้อเนื้อมีอาการมากจนมีผลต่อการมองเห็นจึงพิจารณาผ่าตัดต้อเนื้อ